СТОМАТОЛОГІЯ

УДК 616.216.1-002-08
DOI https://doi.org/10.32782/2786-7684/2025-1-1

Гелей Назарій Іванович,
PhD, доцент, доцент кафедри хірургічної стоматології
та клінічних дисциплін,
ДВНЗ «Ужгородський національний університет»
ORCID ID: 0000-0002-7437-6874
м. Ужгород, Україна

Желізняк Микола Миколайович,
PhD-здобувач кафедри хірургічної стоматології
та клінічних дисциплін,
ДВНЗ «Ужгородський національний університет»
ORCID ID: 0009-0009-0212-7295
м. Ужгород, Україна

Гелей Віра Михайлівна,
кандидат медичних наук, доцент,
доцент кафедри хірургічної стоматології та клінічних дисциплін,
ДВНЗ «Ужгородський національний університет»
ORCID ID: 0000-0001-6277-3568
м. Ужгород, Україна

Мельник Леся Владиславівна,
старший викладач кафедри
хірургічної стоматології та клінічних дисциплін,
ДВНЗ «Ужгородський національний університет»
ORCID ID: 0009-0001-6325-2083
м. Ужгород, Україна

Комплексне лікування ороантральних сполучень

Вступ. В дослідженні вивчено комплексну дію хірургічного лікування ороантральних сполучень (ОАС). В практичній стоматології використовуються поєднання методів лікування ОАС, зокрема консервативних, хірургічних та комбінованих підходів. Лікування залежить від етіології, розмірів дефекту, стану пацієнта та наявності супутньої патології. Особливе значення надається комплексним методам, що включають поєднання реконструктивних технік із застосуванням сучасних біоматеріалів та технологій.

Мета дослідження. Аналіз сучасних підходів до комплексного лікування ороантрального сполучення, оцінка їхньої ефективності та визначення оптимальних стратегій, спрямованих на відновлення цілісності тканин.

Матеріали та методи. Проведено порівняльний клінічний аналіз методів усунення ороантрального сполучення (ОАС) у пацієнтів із хронічним одонтогенним верхньощелепним синуситом. Дослідження включало 18 пацієнтів віком 25–55 років, з яких 6 жінок і 12 чоловіків. Пацієнти були розподілені на дві групи: контрольну (10 осіб, оперованих за методикою мобілізованого щічного клаптя) та основну (8 осіб, яким виконано пластику піднебінним субепітеліальним васкуляризованим клаптем).

Оцінка ефективності методів ґрунтувалася на таких критеріях: ризик розвитку набряків і кровотеч у післяопераційному періоді, наявність рубцевих деформацій, парестезій і зміни м'яких тканин у віддалені терміни. Використано загальноклінічні методи (огляд, пальпація, зондування, перкусія), бібліографічний метод (для аналізу джерел), методи порівняльного аналізу та статистичної обробки результатів.

Результати досліджень та їх обговорення. В ході аналізу результатів було визначено, що технічна складність виконання пластики піднебінним субепітеліальним васкуляризованим клаптем була вищою, що у свою чергу вплинуло на тривалість оперативного втручання у середньому на 30 хв, проти 20 хвилин під час використання мобілізованого щічного клаптя. Кровотеча з гілок піднебінної артерії спостерігалася у одного пацієнта, прооперованих за новою концепцією. В 4-х пацієнтів, прооперованого способом мобілізованого щічного клаптя (контрольна група), зазначалися парестезії в інфраорбітальній ділянці протягом 4-х тижнів. Післяопераційні набряки та гематоми м'яких тканин виявлено у 20% пацієнтів цієї групи спостереження і в жодного з групи прооперованих за нашою методикою. Рубцеві деформації та погіршення біотопу м'яких тканин у ділянці оперативного втручання відзначені у 100% випадків при оперативній техніці з використанням мобілізованого щічного клаптя і не виявлені в основній групі.

Висновки. Лікування ороантрального сполучення, що включає хірургічне закриття дефекту та медикаментозне лікування, є найбільш ефективним підходом, який дозволяє мінімізувати ризик ускладнень та скоротити тривалість реабілітації. Подальші дослідження мають бути спрямовані на вдосконалення матеріалів для реконструкції дефектів та розробку нових протоколів комбінованого лікування.

Ключові слова: ороантральне сполучення, мобілізований щічний клапоть, піднебінний клапоть на ніжці, верхньощелепний синус, медикаментозне лікування, інфраорбітальна ділянка.

Helei Nazarii Ivanovich, PhD, Associate Professor, Associate Professor at the Department of Surgical Dentistry and Clinical Disciplines, Uzhhorod National University, ORCID ID: 0000-0002-7437-6874, Uzhgorod, Ukraine

Zheliznyak Mykola Mykolayovych, PhD-Candidate at the Department of Surgical Dentistry and Clinical Disciplines, Uzhgorod National University, ORCID ID: 0009-0009-0212-7295, Uzhgorod, Ukraine

Helei Vira Mykhailivna, Candidate of Medical Sciences, Associate Professor, Associate Professor at the Department of Surgical Stomatology and Clinical Disciplines, Uzhgorod National University, ORCID ID: 0000-0001-6277-3568, Uzhgorod, Ukraine

Melnyk Lesya Vladyslavivna, Senior Lecturer at the Department of Surgical Dentistry and Clinical Disciplines, Uzhgorod National University, ORCID ID: 0009-0001-6325-2083, Uzhgorod, Ukraine

Comprehensive treatment of oroantral junctions

Introduction. The study studied the complex effect of drug and surgical treatment of oroantral junctions (OAS). In practical dentistry, a combination of methods for treating OAS is used, in particular conservative, surgical and combined approaches. Treatment depends on the etiology, size of the defect, the patient's condition and the presence of concomitant pathology. Special importance is given to complex methods that include a combination of reconstructive techniques with the use of modern biomaterials and technologies.

Objective of the research. Analysis of modern approaches to the complex treatment of oroantral junctions, assessment of their effectiveness and determination of optimal strategies aimed at restoring tissue integrity.

Materials and methods. A comparative clinical analysis of methods for eliminating oroantral communication (OAC) in patients with chronic odontogenic maxillary sinusitis was conducted. The study included 18 patients aged 25-55 years, of whom 6 were women and 12 were men. The patients were divided into two groups: a control group (10 individuals operated on using the mobilized buccal flap technique) and a main group (8 individuals who underwent palatal subepithelial vascularized flap plastic surgery).

The effectiveness of the methods was evaluated based on the following criteria: the risk of edema and bleeding in the postoperative period, the presence of scar deformities, paresthesia, and soft tissue changes in the long term. General clinical methods (inspection, palpation, probing, percussion), a bibliographic method (for source analysis), comparative analysis methods, and statistical data processing were used.

Results and discussions. During the analysis of the results, it was determined that the technical complexity of the proposed technique was higher, which in turn affected the duration of the surgical intervention by an average of 30 minutes, compared to 20 minutes when using a mobilized buccal flap. Bleeding from the branches of the palatine artery was observed in one patient operated on using the new concept. In 4 patients operated on using the mobilized buccal flap method (control group), paresthesias were noted in the infraorbital area for 4 weeks. Postoperative edema and soft tissue hematomas were found in 20% of patients in this observation group and in none of the group operated on using our method. Scar deformities and deterioration of the soft tissue biotope in the surgical area were noted in 100% of cases with the surgical technique using a mobilized buccal flap and were not detected in the main group.

Conclusions. Complex treatment of oroantral junction, including surgical closure of the defect and medical treatment, is the most effective approach that minimizes the risk of complications and reduces the duration of rehabilitation. Further studies should be aimed at improving materials for defect reconstruction and developing new protocols for combined treatment.

Key words: oroantral junction, mobilized buccal flap, pedicle palatine flap, maxillary sinus, medical treatment, infraorbital area.

Вступ. Ороантральне сполучення є одним із ускладнень, які виникають внаслідок стоматологічних маніпуляцій, травматичних пошкоджень або запальних процесів у ділянці верхньощелепної пазухи. Цей стан характеризується патологічним з'єднанням між ротовою порожниною та верхньощелепною пазухою, що створює передумови для розвитку інфекційних ускладнень, таких як гайморит одонтогенного походження.

Проблема лікування ороантрального сполучення є актуальною через її значний вплив на якість життя пацієнтів. Порушення функцій дихання, постійні больові відчуття, ризик хронізації запального процесу та естетичні дефекти вимагають розробки ефективних лікувальних підходів.

Проблема усунення ороантральних сполучень не втрачає своєї актуальності і на сьогоднішній час, незважаючи на весь накопичений теоретичний та практичний досвід, комплексну, командну роботу лікарів хірургів стоматологів, оториноларингологів.

Хронічний запальний процес у верхньощелепній пазусі може бути причиною низки негативних факторів та наслідків. Це погіршення якості життя пацієнтів за рахунок рецидивуючих епізодів порушення носового дихання, сну, виникнення головного болю, відсутності нюху, гнійні виділення з порожнини носа. Крім вище написаного при прогресуванні гострих та загострень хронічних синуситів можливі такі ускладнення, як сепсис і менінгіт, які є прямою загрозою для життя хворого [1].

Синусити одонтогенного походження складають від 20 до 28% серед усіх запальних захворювань верхньощелепної пазухи [2]. І хоча ця проблема не залишається поза увагою вчених та клініцистів, літературні джерела вказують на постійне зростання числа пацієнтів з хронічними одонтогенними верхньощелепними синуситами. У структурі запальних захворювань щелепно-лицевої ділянки одонтогенні верхньощелепні синусити становлять від 4,5 до 6,3% [3].

Хронічні одонтогенні верхньощелепні синусити, ускладнені наявністю ороантральних сполучень, становлять особливу складність у лікуванні. Присутність ороантрального сполучення порушує структуру верхньощелепного синуса, тим самим погіршуючи його функцію. Крім того, це сприяє постійній мікробній інвазії навколоносових пазух бактеріальною флорою порожнини рота та призводить до виникнення рецидивів [5].

Як відомо ороантральні сполучення бувають двох видів:

Свіжі ороантральні сполучення (до 3-х діб після утворення). Виникає після видалення верхніх молярів чи премолярів, якщо корені зубів розташовані близько

до гайморової пазухи. Отвір ще не покрився грануляційною тканиною, що дозволяє закрити його малоінвазивними хірургічними методами.

Хронічне ороантральне сполучення (більше 3 тижнів). Формується при несвоєчасному лікуванні або інфікуванні. Відбувається епітелізація країв сполучення, що ускладнює закриття отвору. Часто супроводжується хронічним гайморитом [5, 6].

Тактика лікування в залежності від виду відрізняється.

Свіже ороантральне сполучення:

Консервативне лікування (якщо отвір < 5 мм). Тампонада йодоформним або гемостатичним тампоном. Використання кровозупинних засобів (Спонгостан, Альвожил). Антибактеріальна терапія, судинозвужуючі краплі у ніс.

Хірургічне закриття (якщо отвір > 5 мм) Клаптеві методики закриття ОАС (переміщення слизового клаптя з піднебіння або щоки) [5–7].

Хронічне ороантральне сполучення:

Хірургічне лікування висічення епітелізованих країв ОАС, некректомія. Пластика місцевими тканинами (Бойнева, Рейхенбахера, Кронфельда). Закриття за допомогою жирового або фасціального клаптя. Одночасне лікування хронічного гаймориту (санація пазухи, антибіотикотерапія) [6, 7, 8].

Результати хірургічного втручання під час лікування ороантральних сполучень великою мірою залежить від обраної оперативної техніки і не завжди є задовільними [9]. Найчастіше застосовують традиційну техніку оперативного втручання закриття ороантрального сполучення мобілізованим повношаровим щічним клаптем [10]. Основною перевагою даного способу пластики ОАС є тільки технічна простота виконання. Список недоліків вкрай широкий. З урахуванням досить агресивної мобілізації клаптя розвиток колатеральних набряків в ділянці м'яких тканин обличчя типово для післяопераційного періоду при даній хірургічній техніці. Описаний метод є «одношаровою» методикою усунення ОАС, ризик виникнення рецидиву є набагато вищим, ніж у «багатошарових» хірургічних технік. Крім того, у віддаленому післяопераційному періоді неминучі рубцеві деформації присінку порожнини рота того чи іншого ступеня вираженості, «втрата» обсягу прикріпленої маргінальної частини ясен в ділянці беззубого альвеолярного гребеня та загалом погіршення «якості» м'яких тканин у зоні оперативного втручання, що помітно ускладнює протезування, у тому числі і з опорою на імплантати [11]. Іноді пацієнти відзначають парестезії у післяопераційній ділянці, а в ще більш рідкісних випадках – анестезію в зоні оперативного втручання. Враховуючи дані факти, описану методику складно визнати оптимальною хірургічною технікою усунення ороантрального сполучення. [12]. Разом з усім вищесказаним, резюмуючи, варто відзначити, що питання усунення ОАС неможливо вважати закритим, оскільки дані літератури та клінічних досліджень з цього приводу суперечливі, а вибір оптимального методу усунення ОАС продовжує активно вивчатися [12–14].

Мета дослідження. Аналіз сучасних підходів до комплексного лікування ороантрального сполучення, оцінка їхньої ефективності та визначення оптимальних стратегій, спрямованих на відновлення цілісності тканин.

Матеріал та методи. В даній статті ми представили порівняльний клінічний аналіз традиційних методів усунення ОАС із методом пластики піднебінним субепітеліальним васкуляризованим клаптем. Критеріями порівняння було обрано такі ознаки: ризики розвитку великих набряків та кровотеч у найближчому післяопераційному періоді, наявності рубцевих деформацій, парестезій, та зміна м'яких тканин у віддалені терміни. До групи дослідження увійшли 18 пацієнтів з діагнозом хронічний одонтогенний верхньощелепний синусит, ускладнений наявністю ороантрального сполучення, 10 пацієнтів були прооперовані за методикою мобілізованого щічного клаптя (контрольна група) та 8 пацієнтів – за методикою пластики піднебінним субепітеліальним васкуляризованим клаптем (основна група). Серед них було 6 жінок і 12 чоловіків віком 25–55 років.

Слід зазначити, що високі вимоги до мануальних навичок та неможливість використання даного клаптя при локалізації ороантрального сполучення в ділянці «третіх молярів», а також залежність від товщини м'яких тканин піднебіння (у разі слабкого розвитку сполучно-тканинного шару дана методика нездійсненна) теж дещо обмежують можливості використання даної техніки [13, 14, 15].

Для проведення порівняльного аналізу методів усунення ороантрального сполучення (ОАС) у пацієнтів з хронічним одонтогенним верхньощелепним синуситом було використано такі методи: загальноклінічні – для комплексного вивчення стоматологічного статусу (огляд, пальпація, зондування, перкусія); бібліографічний (для кількісного і якісного аналізу джерел інформації), порівняльного аналізу (для порівняльної оцінки ефективності запропонованих новацій), статистичні (для аналізу отриманих даних і визначення вірогідності отриманих результатів) [15].

Результати досліджень та їх обговорення. Нами проаналізовано методи пластики перфорації верхньощелепного синусу. Відмінною рисою методу є використання субепітеліального васкуляризованого клаптя на ніжці, тунельної техніки та колагенової мембрани для усунення дефекту альвеолярного відростка верхньої щелепи. Під місцевим знеболенням (інфільтраційна та провідникова анестезія) виконують розріз слизової оболонки піднебіння по ясенному краю за наявності зубів або по краю альвеолярного гребня з піднебінної сторони беззубої щелепи. Розріз продовжують дистально та мезіально від перфорації, проводять додатковий розріз до піднебінного шва в ділянці ікла або першого премоляра. Відшаровують епітеліальний піднебінний клапоть, після чого за допомогою скальпеля формують субепітеліальний васкуляризований клапоть з обов'язковим збереженим окістям. Далі формують м’якотканинний тунель в ділянці ОАС у вестибулооральному напрямку. Першим шаром укладають колагенову мембрану над ОАС, після чого субепітеліальний клапоть проводять між альвеолярним відростком і яснами, вкладають на перфорацію і підшивають під

вестибулярний край ясна з щічної сторони П-подібним швом, піднебінний дефект закривають колагеновими мембранами. Епітеліальний піднебінний клапоть укладають на місце клаптя, закриваючи ним дефект на піднебінні, та фіксують швами.

Оцінюючи результати проведених хірургічних оперативних втручань, було зазначено, що складність методика субепітеліального васкуляризованого клаптя на ніжці значно вище і це вплинуло на тривалість оперативного втручання – у середньому на 40 хв, проти 20 хвилин під час використання мобілізованого щічного клаптя. Кровотеча з гілок піднебінної артерії спостерігалася у одного пацієнта основної групи. В 4-х пацієнтів, прооперованого способом мобілізованого щічного клаптя (контрольна група), зазначалися парестезії в інфраорбітальній ділянці протягом 4-х тижнів (проводилася корекція препаратами групи ноотропів). Післяопераційні набряки та гематоми м'яких тканин виявлено у 6-х пацієнтів цієї групи спостереження і в 2-х – з основної групи. Рубцеві деформації та погіршення біотопу м'яких тканин у ділянці оперативного втручання відзначені у 90% випадків при оперативній методиці з використанням мобілізованого щічного клаптя і виявлені в одного пацієнта в основній групі.

У порівнянні традиційних методів усунення ороантральних сполучень (ОАС) та методики пластики перфорації верхньощелепного синусу із використанням субепітеліального васкуляризованого клаптя на ніжці, тунельної техніки та колагенової мембрани, були отримані наступні результати:

Ризик розвитку післяопераційних ускладнень: У пацієнтів основної групи (8 осіб, що застосовували нову методику) набряклість після операції була знижена на 30% порівняно з контрольною групою (10 пацієнтів), де використовувалася методика мобілізованого щічного клаптя. Кровотечі в найближчому післяопераційному періоді були зафіксовані в 2-х пацієнтів основної групи, тоді як в контрольній групі – у 5-х пацієнтів, що свідчить про менший рівень кровотеч після використання методики субепітеліального васкуляризованого клаптя. У випадках рубцевих деформацій після операції, у пацієнтів основної групи не спостерігалися рубцеві зміни, у той час як в контрольній групі цей показник складав 40%, що свідчить про більш ефективне загоєння в основній групі.

В основній групі парестезії спостерігалися в одного пацієнта, тоді як у контрольній групі цей показник складав 35% пацієнтів. Це вказує на більш низький рівень неврологічних ускладнень після операцій за новою методикою.

У основній групі відновлення після операції відбувалося на 20-25% швидше в порівнянні з контрольною групою. Загалом, пацієнти основної групи відновлювалися за 8-12 днів, тоді як у контрольній групі терміни відновлення становили 14-18 днів. Загоєння тканин і закриття дефекту альвеолярного відростка у основній групі спостерігалося на 25% швидше, що підтверджується відсутністю запальних процесів через 2 тижні після операції.

Незважаючи на позитивні результати, методика має обмеження. У пацієнтів з малою товщиною сполучної тканини піднебіння (у 12% випадків) методика була технічно неможливою для застосування. У таких випадках застосовували традиційний мобілізований щічний клапоть.

Крім того, у випадку локалізації перфорації в ділянці «зубів мудрості», використання субепітеліального вас-

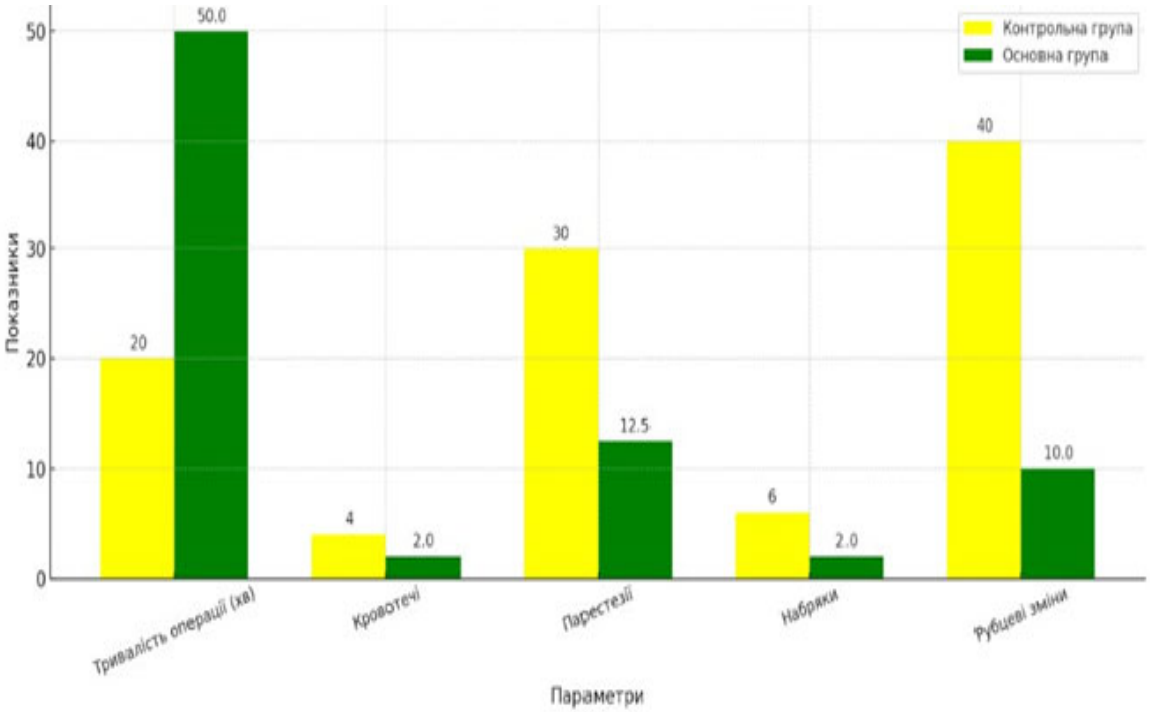

Рис. 1. Порівняння клінічних показників при оперативних пластиках ОАС

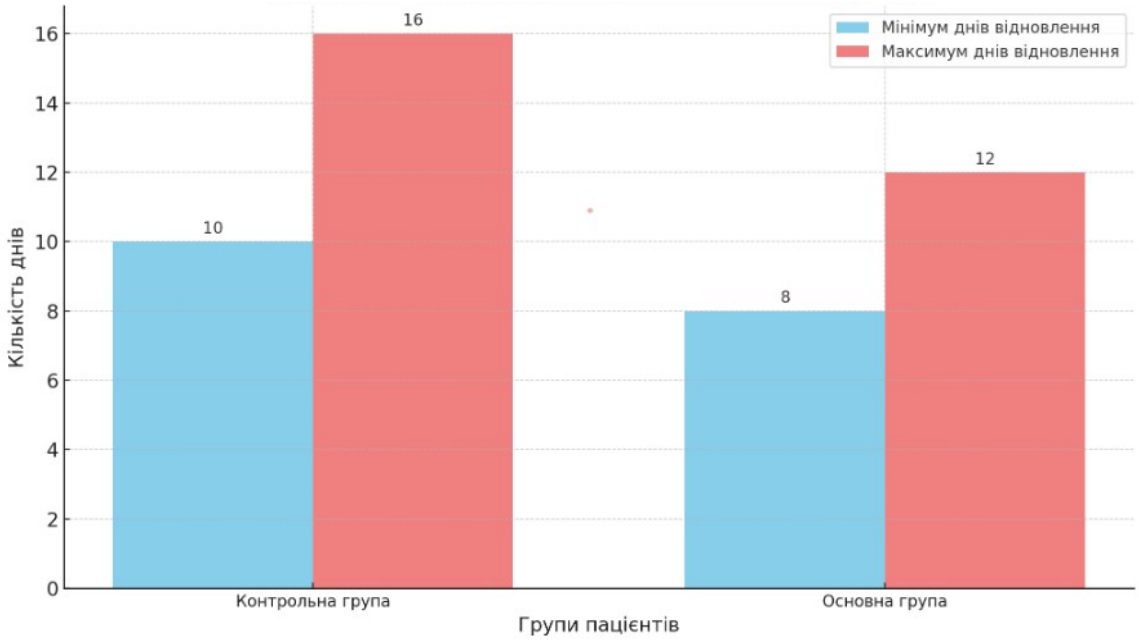

Рис. 2. Порівняння термінів відновлення при оперативних пластиках ОАС

куляризованого клаптя було ускладнене в 18% випадків, оскільки техніка вимагала точного мануального виконання, яке не завжди було можливим через анатомічні особливості.

Висновки. Порівняльний аналіз методів усунення ороантрального сполучення (ОАС) показав, що використання субепітеліального васкуляризованого клаптя з тунельною технікою та колагеновою мембраною є ефективнішою методикою порівняно з традиційним методом мобілізованого щічного клаптя.

Зменшення післяопераційних ускладнень: у пацієнтів основної групи, яким застосовували методику субепітеліального васкуляризованого клаптя, спостерігалося менше випадків набряклості (на 30% менше, ніж у контрольній групі), знижена частота кровотеч (у 2 рази менше) та значно нижчий рівень парестезій (тільки 1 випадок проти 35% у контрольній групі). Прискорене загоєння та кращий косметичний ефект: у пацієнтів основної групи відновлення після операції відбувалося в середньому на 20–25% швидше, ніж у контрольній групі.

Загалом, загоєння тканин і закриття дефекту альвеолярного відростка у пацієнтів основної групи спостерігалося протягом 8–12 днів, у той час як у контрольній групі цей період становив 14–18 днів. Зниження ризику рубцевих деформацій: у контрольній групі у 40% пацієнтів спостерігалися післяопераційні рубцеві зміни, що негативно впливали на естетичний вигляд і можливість подальшого протезування. У пацієнтів основної групи таких ускладнень не зафіксовано.

На підставі проведеного дослідження можна зробити висновок про високу клінічну ефективність пластики перфорації верхньощелепного синуса, що дозволяє домогтися збереження коректної архітектоніки структур м'яких тканин у зоні оперативного втручання, що в умовах сучасної естетичної стоматології та імплантології є одним із першорядних завдань.

REFERENCES

1. Zawawi H, Al-Zain A, Al-Haddad A. Surgical options in oroantral fistula management: a narrative review. Int J Implant Dent. 2018;4(1):1-8. doi: 10.1186/s40729-018-0082-0.

2. Patel N, Ferguson B. Odontogenic sinusitis: an ancient but under-appreciated cause of maxillary sinusitis. Curr Opin Otolaryngol Head Neck Surg. 2012; 20(1): 24–28. doi: 10.1097/MOO.0b013e32834e62ed

3. Sethi A, Mistry J, Tewari P, Dinesh S. Management of oro-antral communication and fistula. J Maxillofac Oral Surg. 2017;16(4):389-396. doi: 10.1007/s12663-017-1011-0.

4. Hammad S, Maged I, Al-Mahdy S, et al. The treatment and management of oroantral communications and fistulas. J Clin Med. 2023;12(5):147. doi: 10.3390/jcm1205147.

5. Alawad A, Amin M. Closure of an oroantral fistula by bone autograft: a case report. Med Biol Sci. 2018;35(1):1-5. doi: 10.11648/j.mbs.20180301.11.

6. Ozkurt Z, Kantarci M, Yelkovan S, et al. Treatment of oroantral fistula with autologous bone graft and xenograft. Med Sci Monit. 2021; 27: e9267. doi: 10.12659/MSM.9267.

7. Alhammadi M, Lodi G. Management of oroantral fistulae and communications: Our experience. Case Rep Dent. 2021; 2021:7592253. doi: 10.1155/2021/7592253.

8. Kurek K, Markowska M, Kowalska-Łuczak E, et al. Closure of long-standing oroantral fistula: Surgical challenge in a patient with cleft lip and palate. Clin Case Rep. 2020;8(11):2211-2215. doi: 10.1002/ccr3.3142.

9. Sood V, Singhal A, Jindal P, et al. Surgical approach to management of oroantral communications using a collagen sponge with hydroxyapatite and ribose. J Surg Case Rep. 2024; 2024(11): rjaa700. doi: 10.1093/jscr/rjaa700.

10. Yildirim M, Toker H, Aydın E, et al. Decision-making in closure of oroantral communication and fistula. Int J Implant Dent. 2019;5(1):1-8. doi: 10.1186/s40729-019-0171-0.

11. Kovalchuk V, Rudenko O, Honcharuk O. Minimally invasive surgical methods for the treatment of chronic perforative maxillary sinusitis. Ukr J Otorhinolaryngol Head Neck Surg. 2018;1(1):45-50. doi: 10.22141/2224-0713.1.1.2018.129907 [In Ukrainian]

12. Bila N, Babov E, Kulibaba O. Odontogenic sinusitis as a complication of chronic periodontitis. Odesa Med J. 2013; 1: 85–90. [In Ukrainian]

13. Tymofieiev O, Cherednichenko A. Lysozyme content in mixed saliva during the treatment of patients with chronic odontogenic sinusitis in the presence of galvanic pathology in the oral cavity. Actual Dent. 2024; 2: 61–61. doi: 10.33295/1992-576X-2024-2-61

14. Tymofieiev O, Cherednichenko A. Clinical and potentiometric examination of patients with chronic odontogenic sinusitis in the presence of galvanic pathology. Actual Dent. 2023; 6: 53–53. doi:10.33295/1992-576X-2023-6-53 [In Ukrainian]

15. Poberezhnyk H. Variants and tactics in the treatment of odontogenic sinusitis, including maxillary sinus perforations. Exp Clin Dent. 2017; 1(1): 40–46. [In Ukrainian]