УДК:616.314-073.75:343.982.323

КОМПЛЕКСНА ЕКСПЕРТНА ОЦІНКА ДЕНТАЛЬНОЇ ІДЕНТИФІКАЦІЇ ВНУТРІШНЬОКІСТКОВИХ ДЕНТАЛЬНИХ ІМПЛАНТАТІВ ЗГІДНО РЕНТГЕНОЛОГІЧНИХ ДАНИХ

Є.Я. Костенко
ДВНЗ "Ужгородський національний університет"
Стоматологічний факультет

Summary: The paper presents methods and algorithms for complex dental expert assessment of identification inside bone dental implants according to data obtained by X-ray in patients. There have been studies of the effectiveness of this technique, which confirmed the results of objective research

Key words: dental implants, expert evaluation, orthopantomography digital, radiographic data

Вступ. Фізіологічні геронтологічні зміни, дефекти протезування, ускладнення при проведенні внутрішньокісткової імплантації, наслідки впливу неефективних ортодонтичних апаратів, патогенетичні симптоми парадонтиту та пародонтозу призводять до атрофії кісткової тканини щелеп та часткової чи повної адентії, які є взаємопов'язаними процесами.[7,9,10] Серед етіологічних чинників, які призводять до атрофії кісткової тканини альвеолярного гребеня [11,14] є запально-деструктивні процеси викликані дією патогенної флори, порушенням оклюзії та неадекватністю ортопедичних конструкцій. Як показали дослідження М.М. Угрина [12,15] слід враховувати і загальні соматичні захворювання, які призводять до порушення метаболізму кісткової тканини, і як наслідок – до розвитку дегенеративних змін на фізичному та функціональному рівнях [8].

На даний час в Україні не розроблені критерії чисельної оцінки рівня атрофії щелеп із врахуванням ступеня редукції кісткової тканини на різних функціональних ділянках, а також обмежена можливість об'єктивної реєстрації динаміки даного патологічного процесу в часі [6,13,17] Невирішеним залишається і питання прогностичної оцінки виникнення та розвитку атрофії при дефектах різного ґенезу та в умовах диференційованого надання ортопедичної, хірургічної та ортодонтичної допомоги. Можливість розробки комплексних прогностичних критеріїв обумовила б аргументований підхід щодо корекції та правильного вибору обґрунтованих методів лікування [16]. Можливість врахування перелічених показників забезпечила б змогу ідентифікації особи зі зміненим стоматологічним статусом навіть за умови функціональної та морфологічної перебудови зубо-щелепового апарату та за відсутності динамічної реєстрації змін шляхом обрахунку прогностичних критеріїв в залежності від початкового часу виникнення патології та методу лікування [1,2, 3, 4, 5]

Мета дослідження. Розробити та експериментально обгрунтувати алгоритм комплексної ідентифікації внутрішньо кісткових дентальних імплантатів з врахуванням їхніх структурних та конструкційних особливостей за допомогою адаптованих методів реєстрації змін одонтологічного статусу.

Матеріали і методи дослідження. Дослідження проводилось на базі Університетської стоматологічної поліклініки ДВНЗ «Ужгородський національний університету» на протязі двох років. Експериментальну групу складали 198 пацієнтів віком від 32 до 63 років, яким було проведено імплантологічне лікування. Було отримано 594 цифрових рентгенологічних знімки (ортопантомограми), по три від кожного пацієнта: на етапі планування лікування, після встановлення імплантанта та після встановлення незнімної ортопедичної

конструкції. Був використаний аналітико-синтетичний метод співставлення розроблених методів ідентифікації імплантатів як всієї комплексної системи, що дало змогу формувати перспективу розвитку розроблених інформаційних діагностично-ідентифікаційних технологій в процесі подальшого розвитку імплантологічної індустрії.

Стан кісткової тканини щелеп та об'єктивну оцінку стану зубо-щелепового апарату проводили з використанням методу ортопантомографії з використанням пакету системного забезпечення Planmeca ProONE.

Ідентифікацію імплантів на рентгенологічних знімках проводили з використанням методу контрастного контурування ятрогенних втручань. В основу методу було покладено використання ефекту відмінності предмету спостереження від оточуючого його фону, який відомий як оптичний контраст. Відношення яскраво світлих ділянок реставрацій та темних ділянок тканин є достатньо інформативними даними для виявлення таких ятрогенних втручань з чіткої локалізацією, розмірами та формами.

Для первинної класифікації рентгенологічних знімків та забезпечення комплексного підходу до процесу ідентифікації усі зображення були посортовані відповідно до класифікації змін стоматологічного статусу за Костенком-Мішаловим [11].

Рис.1. Пацієнтка П. 43 років. Дані панорамної рентгенографії

Рис.2. Верифіковані 4 одиниці імплантатів нижньої щелепи

Алгоритм комплексної ідентифікації дентальних імплантатів з використанням констратсного контурування та запропонованого протоколу проілюстрований нижче із застосуванням конкретного клінічного випадку. Пацієнтка П. 43 звернулась до Університетської стоматологічної клініки з метою повторного огляду через 7 місяців після проведення імплантації. Отриману ортопантомограму відсортували згідно з класифікацією змін стоматологічного статуса за Костенком-Мішаловим у VI групу систематизації з метою категоризації усіх даних для оптимізації формування вибірки дослідження в перспективі майбутнього аналізу (рис.1). Методом контрастного контурування та фрагментування зображення отримано сегментовані ділянки кісткової тканини в

області встановлених дентальних імплантатів (рис.2).

Результати дослідження. Для визначення ефективності запропонованої методики було проведене дослідження, з метою ідентифікації ймовірних фірм-виробників імплантологічних систем, що використовувались у досліджуваній групі осіб.

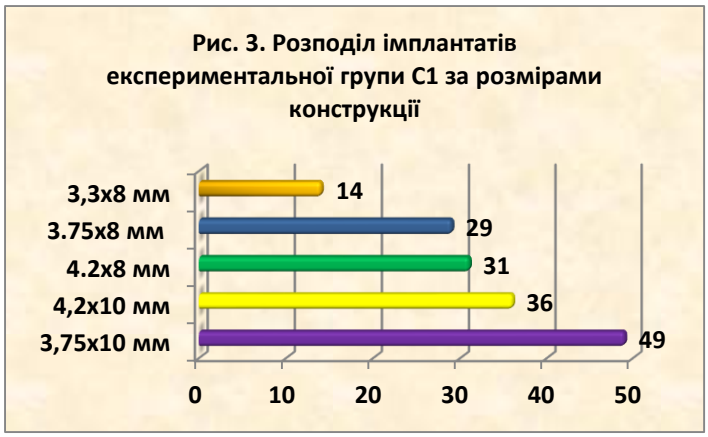

Дотримуючись етапності ідентифікації, за допомогою цифрових ортопантомограм та програми тотожності ятрогенних втручань, було визначено 162 одиниці імплантантів, що ймовірно належать до A.B. Dental Devices, Blu Sky Bio, ADIN Dental Implants System та Alpha Bio Tec. імплантологічних систем. В ході дослідження їх умовно позначали як *С1*. З них по розмірах було ідентифіковано: 49 одиниць (30,2%) – 3,75x10 мм, 36 одиниць (22.2%) – 4,2x10 мм, 31 одиниця (19,1%) – 4.2x8 мм, 29 одиниць (17,9%) – 3.75x8 мм та 17 одиниць (10,5%) – 3,3x8 мм (рис.3). По критерію розміщення в зубній дузі 88 одиниць (54,3%) (*С1* 3,75x10 мм – 14 одиниць (15,9%), *С1* 4,2x10 мм – 16 одиниць (18,2%), *С1* 4,2x8 мм – 20 одиниць (22,7%), *С1* 3,75x8 мм – 22 одиниці (25%) та *С1* 3,3x8 мм – 16 одиниць (18,2%) знаходились в боковій ділянці (рис.4).

74 одиниці С1 (45,7%) (*С1* 3,75x10 мм – 35 одиниць (47,3%), *С1* 4,2x10 мм – 20 одиниць (27%), *С1* 4,2x8 мм – 11 одиниць (14,9%), *С1* 3,75x8 мм – 7 одиниць (9,5%) та *С1* 3,3x8 мм – 1 одиниця (1,4%)) знаходились у фронтальній ділянці (рис.5).

На верхній щелепі систему *С2* було ідентифіковано 31 одиницю : 4,0x9 мм – 11 одиниць (35,5%), 4,0x7,5 мм – 4 одиниці (12,9%), 4,5x7,5 мм – 7 одиниць (22,6%), 3,0x9 мм – 9 одиниць (22%) та на нижній щелепі 64 одиниці, з котрих: *С2* 4,0x9 мм – 20 одиниць (31,3%), *С2* 4,0x7,5 мм – 22 одиниці (34,4%), *С2* 4,5x7,5 мм – 16 одиниць (25%), *С2* 3,0x9 мм – 6 одиниць (9,4%) (рис.6-7). 89 одиниць імплантантів, що ймовірно належать до Astra Tech AB, ARDS implants, Champions Implants GmbH та Ossetem Implant Co, Ltd. (Hiossen) імплантологічних систем, які умовно позначені як *С3*. З них по розмірах ідентифіковано: 45 одиниць (50,6%) – 3,75x10 мм, 24 одиниці (27%) – 3,75x8 мм та 20 одиниць (22,4%) – 4,2x8 мм (рис.8).

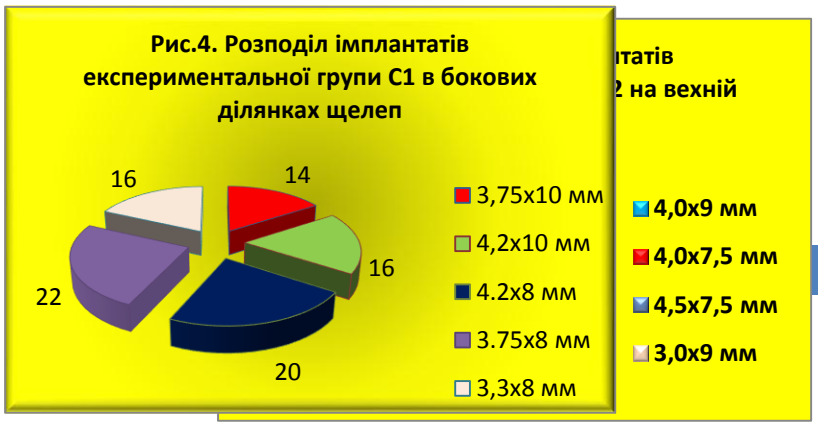

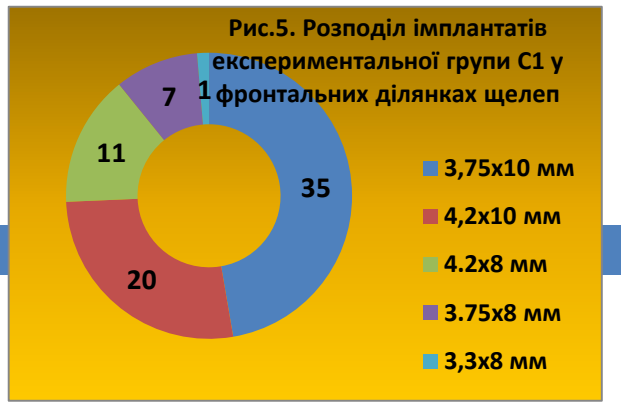

Отримані дані ми порівнювали із записами операційного журналу в період з 5.10. 2013 р. по 12.10.2015 р. Згідно записів, за цей період було встановлено : 163 одинць системою Alpha Bio Tec., 95 одиниць системою k3pro konus dental implants, та88 одиниць системою ARDS implants. Виходячи із даних отриманих за допомогою описового методу ортопантомограми ми можемо припустити, що С1 може відноситись до настуних систем: Alpha Bio Tec., Osstem Implant Co., Ltd., A.B. Dental Devices, Blue Sky Bio, ADINDental Implants System, а С2 : IDI System (Implants Diffusion International), Southern Implants, k3prokonus dental implants. Порівнявши отримані дані із записами операційного журналу, вдалося



ідентифікувати, що С1 належить до Alpha Bio Tec., а С2 – k3pro konus dental implants.

Висновки. Відповідно до отриманих даних, запропонована методика показала високий ступінь ефективності. Результати ідентифікації умовно позначених систем С1 та С2 відповідали записам операційного журналу з відповідним нотуванням інформації щодо використання систем Alpha Bio Tec. та k3pro konus dental implants. При належній розробці та впроваджені її в систему судово-медичної експертизи, методика значно поліпшить процес ідентифікації постраждалих осіб.

Оскільки ідентифікація стоматологічного статусу осіб post mortem без анамнестичних даних та наявної медичної документації є досить складною, ця методика надасть можливість фахівцям судово-медичної

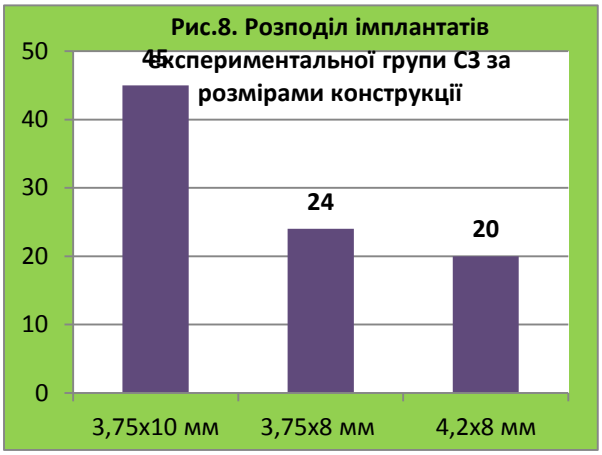

експертизи та судовим одонтологам визначати ймовірну імплантологічну систему, звузити коло пошуку зниклих осіб шляхом надання судово-слідчим органам інформації медико-біологічного характеру та раціоналізувати затрати часу для ідентифікації особи.

Відповідно до вже існуючого алгоритму ідентифікації дентальних імплантантів за рентгенологічними ознаками із використанням класифікації внутрішньокісткових дентальних імплантатів, слід приділити більшу увагу, етапу ідентифікації типу з'єднання внутрішньокісткових дентальних імплантантів із кісткою на основі даних гістологічних та КТ-досліджень. Систематизація зображень інтерфейсу у розрізі трьохвимірних зображень дозволить розширити базу даних конструкційних особливостей імплантатів до показників морфологічної взаємодії із різними типами кісткової тканини.

ЛІТЕРАТУРА

1. Acharya A. B., Taylor J. A. Are a minimum number of concordant matches needed to establish identity in forensic odontology? //The Journal of forensic odonto-stomatology. – 2003. – Т. 21. – №. 1. – С. 6-13.
2. Atsü S. S. et al. Bitemarks in forensic odontology //The Journal of forensic odonto-stomatology. – 1998. – Т. 16. – №. 2. – С. 30-34.
3. Berketa J. W. et al. Radiographic recognition of dental implants as an aid to identifying the deceased //Journal of forensic sciences. – 2010. – Т. 55. – №. 1. – С. 66-70.
4. Berketa J. W., James H., Lake A. W. Forensic odontology involvement in disaster victim identification //Forensic science, medicine, and pathology. – 2012. – Т. 8. – №. 2. – С. 148-156.
5. Berketa J., James H., Marino V. Survival of batch numbers within dental implants following incineration as an aid to identification //J Forensic Odontostomatol. – 2010. – Т. 28. – №. 1. – С. 1-4.
6. Blau S., Robertson S., Johnstone M. Disaster victim identification: new applications for postmortem computed tomography //Journal of forensic sciences. – 2008. – Т. 53. – №. 4. – С. 956-961.
7. Cameron J. M., Sims B. G., Simpson K. C. Forensic dentistry. – Edinburgh : Churchill Livingstone, 1974. – С. 129-145.
8. Carucci C. A. Dental implants for identification purposes : пат. 5873724 США. – 1999.
9. Cavalcanti M. G. P., Rocha S. S., Vannier M. W. Craniofacial measurements based on 3D-CT volume rendering: implications for clinical applications. – 2014.
10. Chomdej T., Pankaow W., Choychumroon S. Intelligent dental identification system (IDIS) in forensic medicine //Forensic science international. – 2006. – Т. 158. – №. 1. – С. 27-38.
11. Костенко Є. Я., Белей О. Л. Клініко-експериментальне обгрунтування ідентифікації особи за внутрішньокістковими дентальними імплантантами //Український медичний альманах. – 2012. – №. 15,№ 5. – С. 97-99.
12. Костенко Є. Я., Белей О. Л., Мішалов В. Д. Практичне застосування та теоретичне обґрунтування ідентифікації внутрішньокісткових дентальних імплантатів з агресивним типом різьби //Збірник наукових праць співробітників НМАПО ім. ПЛ Шупика. – 2013. – №. 22 (1). – С. 424-432.
13. Костенко Є. Я., Гончарук-Хомин М. Ю. Алгоритм рентгенологічного аналізу ортопантомограм з метою обрахування комплексних константних антропометричних індексів та оцінки атрофії альвеолярної частини нижньої щел епи //Вісник морфології. – 2013. – №. 2. – С. 447-450.
14. Костенко Є. Я., Мішалов В. Д., Біда В. І. Експериментальне обгрунтування методу визначення тотожності рентгенівського співставлення за допомогою контрастного контурування стоматологічних втручань //Таврический медико-биологический вестник. – 2012.
15. Кулініченко В. Л. и др. Етико-правові аспекти біоімплантології (витяг з методичних рекомендацій затверджених МОЗ України, 2008 р.) //Судово-медична експертиза. – 2010. – №. 2. – С. 43-46.
16. Макєєв В. Ф., Мартінек Г. Б. Частота дефектів зубів і зубних рядів у підлітків 13-17 років залежно від віку //Український стоматологічний альманах. – 2012. – №. 4. – С. 106-110.
17. Маланчук В. О. Зубні (дентальні) імплантати //З підр.: Хірургічна стоматологія та щелепно-лицева хірургія. – Т. 2. – С. 443-465.